

Tratamiento posquirúrgico del mitón en una epidermólisis ampollosa distrófica recesiva (EADR)

M. Moreno Espinar. *Fisioterapeuta*

RESUMEN

Con el presente artículo se pretende dar a conocer una enfermedad epidérmica inusual que la mayoría de las veces, y por evolución normal de la misma, pasa por un tratamiento quirúrgico que posterior e irremediamente necesita de Fisioterapia, siendo el objetivo primordial de ésta la recuperación óptima del paciente, además de hacerle llegar a un grado de funcionalidad, dentro de sus posibilidades, que no poseía antes de la intervención.

De una forma sintética trataremos de reflejar la evolución de una mano intervenida quirúrgicamente y tratada con Fisioterapia en los dos meses subsiguientes.

Palabras claves: Epidermólisis distrófica recesiva, mitón, Fisioterapia.

ABSTRACT

This article pretends to let us known an uncommon epidermic illness, which most times an through the usual evolution of the same suffers a surgical treatment which later and irremediably needs Physiotherapy; this will be directed to obtain an optimum recuperation of the patient and make him to get a functional degree within his possibilities which he didn't have before the operation.

In a synthetic way we will try to show the evolution of a hand that had been precisely operated and treated with Physiotherapy in the two subsequent months.

Key words: Epidermolysis recessive dystrophic, mitt, Physiotherapy.

INTRODUCCIÓN

A excepción de la forma adquirida, podemos considerar la epidermólisis ampollosa como una enfermedad hereditaria en la que se cumplen las leyes de herencia simple de Mendel.

Existen muy diversas formas de presentación de esta enfermedad, pero todas ellas mantienen una característica común, que es

la formación de ampollas después de un traumatismo mínimo en la piel.

En el rastreo bibliográfico hemos encontrado que la epidermólisis ampollosa se puede clasificar siguiendo una variedad muy amplia de patrones. Como quiera que no pretendemos extendernos, nosotros las agruparemos en función del lugar de aparición de las ampollas, las cuales, posteriormente, evolucionarán hasta cicatrizar (distróficas) o, por el

TABLA 1. Clasificación de las epidermolisis ampollosas

<i>Epidermolíticas: no distróficas</i>	
EA generalizada	Autosómica dominante
EA localizada	Autosómica dominante
EA herpetiforme	Autosómica dominante
EA ogna	Autosómica dominante
<i>De la zona de unión</i>	
EA de la zona de unión o enfermedad de Herlitz	Autosómica recesiva
EA benigna atrófica generalizada	Autosómica recesiva
<i>Epidermolíticas: distróficas</i>	
EA distrófica	Autosómica dominante
EA distrófica	Autosómica recesiva
EA adquirida	Autosómica recesiva

contrario, a no cicatrizar (no distróficas). Dentro de cada grupo aparecen subgrupos que difieren unos de otros en la forma de transmisión, pues algunas son de herencia autosómica dominante y otras de forma recesiva. En este último grupo se encuadra el caso que nos ocupa.

En la tabla 1 recogemos una clasificación de los tipos de epidermolisis ampollosa más importantes. A veces se presentan casos atípicos que no corresponden a ningún grupo en concreto de los nombrados anteriormente. Algunos autores han supuesto que estas otras formas corresponderían a mutaciones genéticas de cualquier tipo de epidermolisis ampollosa (EA).

Aunque hasta hoy no se haya descubierto el mecanismo por el cual se produce la formación de ampollas, se han propuesto muchas hipótesis, entre las cuales podemos destacar:

a) La aparición, en este tipo de pacientes, de cantidades muy altas de una proteasa encargada de la rotura de la epidermis.

b) La existencia de una proteína defectuosa, que no realiza con exactitud su función que consiste en la unión de la capa de la dermis con la epidermis.

c) En todos los individuos se encuentra aumentada cuatro veces la acción de la colagenasa, pudiendo ser ésta la responsable de dicha patología.

En todos los tipos de EA, la clínica, el pronóstico, la evolución, el tratamiento, etc., varían en función del grupo en el que se encuadre, por lo que resultaría casi imposible intentar abarcar en este artículo todo ese contenido; por lo tanto, nos ocuparemos aquí de la forma denominada epidermolisis ampollosa distrófica recesiva.

ESTUDIO DE UN CASO DE EADR

Clínica

El rango de severidad con que la enfermedad afecta a estos individuos es muy dife-

rente, hasta tal punto que aquellos que padecen una forma de EADR leve, se confunden, a veces, con formas distróficas dominantes leves.

Esta patología comienza, ya desde el nacimiento o en la lactancia, afectando a la dermis y a las mucosas. La aparición de ampollas, que curan lentamente con cicatrices, afecta principalmente a las manos, los codos, los pies y las rodillas. En etapas posteriores de la vida, incumbe principalmente a las extremidades, por lo que muchas veces la Fisioterapia se hace imprescindible.

En el caso que tratamos las ampollas se presentan mayormente en la región posterior del cuello, en los codos, la región sacra, las rodillas, los pies y, sobre todo, en las manos, produciendo una retracción en flexión y una fusión digital. Nuestro enfermo también tiene afectadas las mucosas de la boca, la faringe, el esófago y el ano, por lo que estas lesiones, repetidas casi continuamente, imposibilitan o dificultan la ingestión de alimentos, lo que, añadido a una estenosis esofágica, hace que el paciente se nos presente en estado de desnutrición y con un claro retraso en el crecimiento. Por otra parte, la producción de erosiones anales provoca dolor a la defecación.

A todo ello hay que añadir que también puede aparecer una estenosis en el meato uretral, por lo que la micción se encuentra alterada, con retención urinaria, en muchos casos.

Otras alteraciones importantes son: uñas distróficas o pérdida de las mismas, fusión digital común, contracturas en flexión de las articulaciones, alteraciones corneales y conjuntivales, predisposición a neoplasias cutáneas y anemia.

Existe también una minoría de pacientes que siguen un patrón opuesto en la aparición de las ampollas, presentándose éstas en

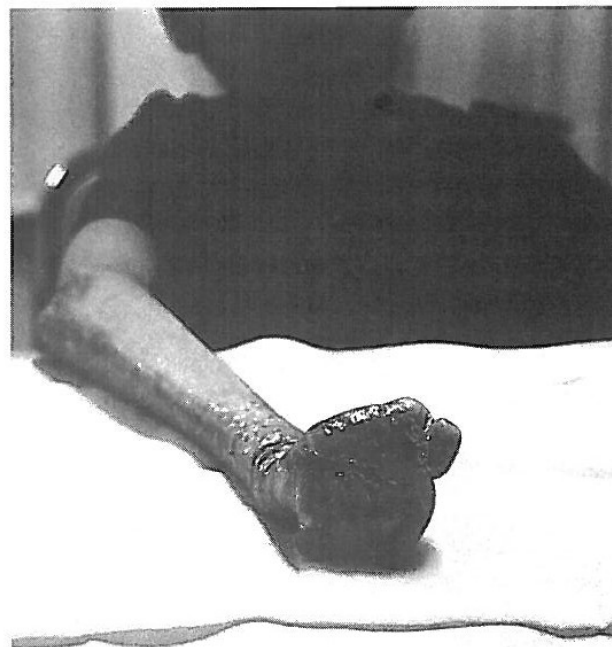

FIG. 1. Aspecto físico de la mano derecha no intervenida quirúrgicamente.

las zonas axilares, inguinales, perineales y cervicales.

El principal objetivo fisioterapéutico en esta enfermedad radica en posponer al máximo la aparición de las retracciones en los miembros, sobre todo en las manos, pues la formación de ampollas generalizadas severas son muy seguidas en el tiempo, y esto, unido a la cicatrización continua, va provocando las retracciones en flexión de las rodillas, los codos y las muñecas. Además, en las manos y en los pies este proceso va a conducir a la formación de fusiones digitales y encasquetamiento epidérmico en «mitón» de los dedos (figs. 1 y 2).

TRATAMIENTO

Si hemos hablado hasta ahora que ya desde el nacimiento muchos de estos pacientes

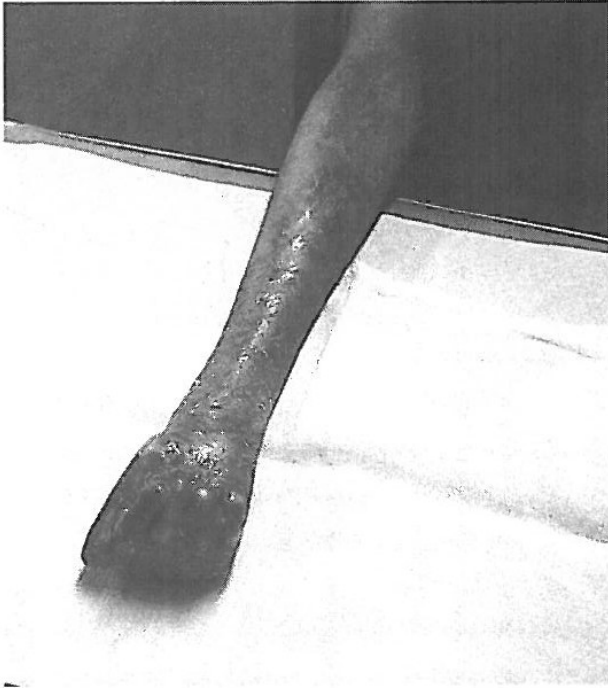

FIG. 2. Aspecto físico de la mano derecha no intervenida quirúrgicamente.

están afectados, cabe presuponer que el tratamiento general debe comenzar desde etapas muy tempranas de la vida y mantenerse de forma continuada a lo largo del tiempo, pues se considera que un abandono en el mismo llevaría, con toda seguridad, a la muerte del paciente, ya que las infecciones repetidas, la desnutrición, la aparición de carcinomas en lugares de la piel con lesiones crónicas, etc., serían inevitables.

Así pues, durante toda la vida, tanto familiares como profesionales sanitarios deben prestar su atención a este tipo de enfermos, los cuales, muchas veces, se encontrarán no sólo con lesiones en la piel, sino con otras patologías secundarias, que son tanto o más importantes que la aparición de ampollas en la piel.

En el programa general de tratamiento deberemos incluir:

- a) Higiene de vida.
- b) Tratamiento medicamentoso.
- c) Tratamiento quirúrgico.
- d) Tratamiento fisioterapéutico.

Es necesario considerar que todas estas medidas se engloban dentro de un programa general paliativo, pues la curación total y absoluta de esta enfermedad aún no se conoce.

Higiene de vida

Para una buena higiene de vida, cabe destacar, como normas muy importantes, las siguientes:

- Tratar las heridas de la piel con mucha asepsia y lavado frecuente de las mismas.
- Aplicación de antibióticos y, a veces, esteroides en las heridas.
- Aplicación de apósitos salinos varias veces al día.
- Evitar alimentos muy duros, que puedan afectar a las mucosas de la boca. Dieta blanda.
- Asistencia odontológica lo más tempranamente posible.
- Limpieza de la boca muy suave con cepillo especial.
- Evitar un peinado erosivo que afecte a la piel de la cabeza.
- Cuidado con la ropa y el calzado que se usan, ya que muchas veces pueden dañar la piel.
- Adaptar el lugar de estudio, trabajo, etcétera, lo más cómodamente posible.

Éstas son algunas de las medidas más importante; no obstante, variarán en función del tipo de epidermolisis y de la afectación particular que presente cada paciente.

Tratamiento médico

Encontramos que la mayoría de estos pacientes toman vitaminas, proteínas, hierro, minerales y otros tipos de sustancias para complementar el aporte nutricional del que a veces escasean.

Se ha estudiado la acción de la vitamina E sobre estos pacientes y parece ser efectiva en cuanto que disminuye la formación de ampollas. Los corticoides, la fenitoína, etc., son otros medicamentos utilizados por estos enfermos.

Tratamiento fisioterapéutico

El tratamiento fisioterapéutico es consecutivo al quirúrgico cuando éste está referido a la intervención que se realiza en caso de retracciones en la mano u otras partes del cuerpo, pues la cirugía, para estos pacientes, se utiliza también en enfermedades secundarias, como, por ejemplo, la estenosis esofágica.

Presentamos aquí el caso de una intervención quirúrgica de desguante, de una mano izquierda en mitón, de un niño de 12 años con epidermolisis ampollosa distrófica recesiva desde el nacimiento.

La utilidad de este tipo de cirugía ha sido puesta en duda por muchos autores, ya que, una vez hecha y a lo largo del tiempo, la mano vuelve a cerrarse, haciéndose necesaria una nueva intervención. El caso que estamos estudiando ha requerido hasta ahora dos intervenciones en cada mano. En la última se le han implantado una serie de agujas, que van desde la parte más distal de cada uno de los dedos al carpo, para asegurar así la extensión completa de las manos, en cuyas palmas se han implantado también sendos injertos.

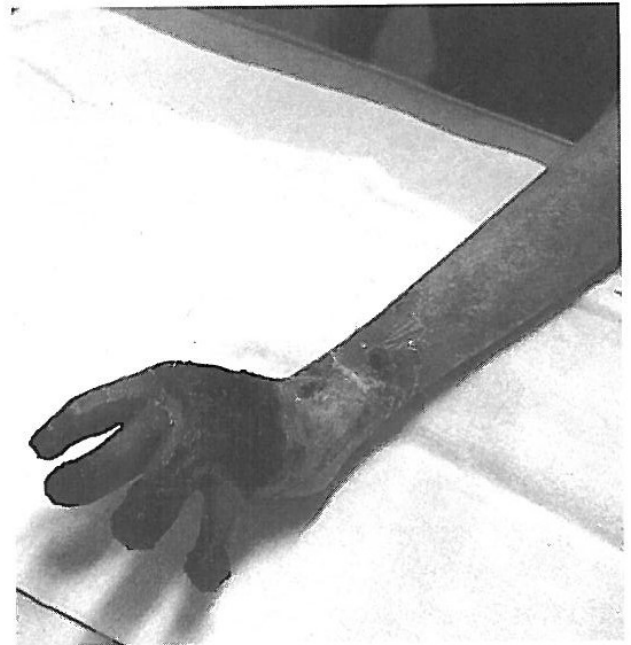

FIG. 3. Aspecto físico de la mano izquierda intervenida quirúrgicamente.

Una vez realizada la intervención quirúrgica, la mano sigue con su tendencia al cierre, por lo que debemos comenzar nuestro trabajo de Fisioterapia muy precozmente.

Como se puede observar en las figuras 3 y 4, la mano todavía se encontraba convaleciente; de ahí el aspecto en el que se nos presenta.

Debido al levantamiento de casi toda la piel, el tratamiento fisioterapéutico en los primeros días fue bastante complicado, pues nos encontrábamos con el impedimento de que no podíamos tocar el área afectada, por lo que las movilizaciones, manipulaciones y otras maniobras terapéuticas eran casi imposibles de practicar. Por tanto, nuestro tratamiento se basó en estimular con pequeños toques los movimientos que nos interesaba que el enfermo realizase.

Como ya se ha dicho, en este tipo de pacientes cualquier fricción o roce provoca la aparición de una ampolla. Así pues, al traba-

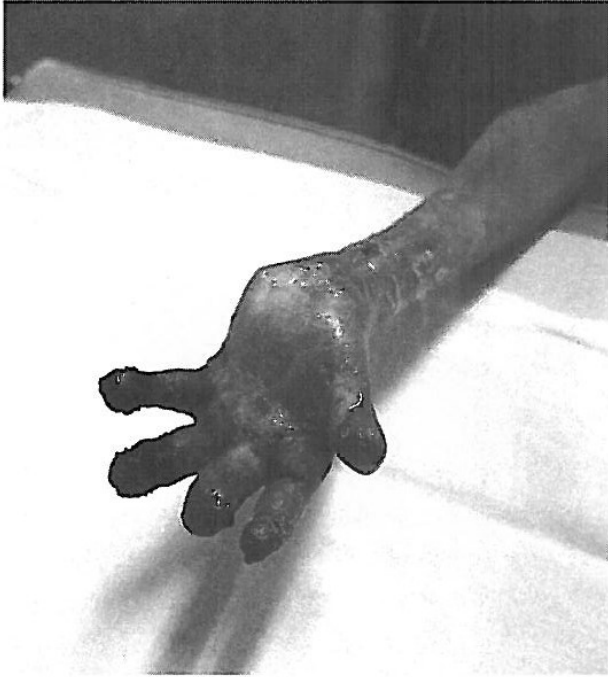

FIG. 4. Aspecto físico de la mano izquierda intervenida quirúrgicamente.

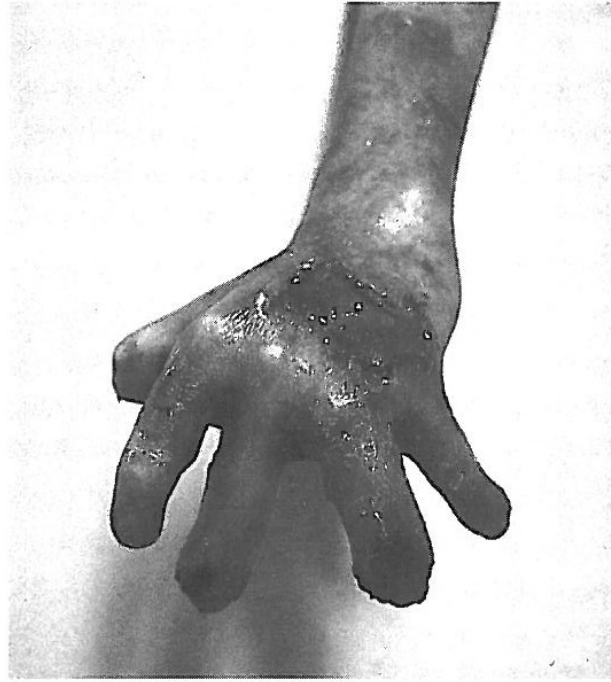

FIG. 5. Aspecto físico de la mano izquierda intervenida después de 15 días de tratamiento fisioterapéutico.

jar pasivamente con ellos, realizando movilizaciones de las diferentes articulaciones o cualquier otra maniobra, hay que tener en cuenta este hecho, ya que el roce continuado de nuestras manos sobre su piel va a estimular, con toda seguridad, la aparición de una ampolla, la cual, a su vez, nos va a impedir, en sesiones posteriores, continuar con el tratamiento en ese mismo lugar.

Encontramos que todo el miembro superior de nuestro paciente sufría una atrofia en su conjunto, pero que ni en el hombro ni en el codo había retracciones. La mano estaba bien extendida, el pulgar desalojado y la muñeca en flexión dorsal de 45° , siendo inexistente la flexión palmar de la misma. La articulación metacarpofalángica estaba en flexión palmar de 45° y las articulaciones de los dedos limitadas en sus movimientos debido a la permanencia aún de las agujas (fueron retiradas a lo largo de los veinte

días sucesivos). Las desviaciones, tanto radial como cubital, estaban bastante bien conservadas, aunque no hasta su amplitud máxima.

Como se puede apreciar en las fotografías, incluso después de la intervención la mano mantiene esa tendencia al cierre, de ahí que el dedo meñique tire hacia adentro, arrastrando al anular.

Nuestro tratamiento fisioterapéutico se basó en:

- Ejercicios activos y activos-resistidos de todo el miembro, con la finalidad de mantener la amplitud articular y potenciar, en la medida de lo posible, el hombro, el antebrazo y el brazo. Recomendamos también una serie de ejercicios activos para hacer en casa.

- Posteriormente, movilizaciones pasivas, activo-asistidas y activo-resistidas de la muñeca y de los dedos.

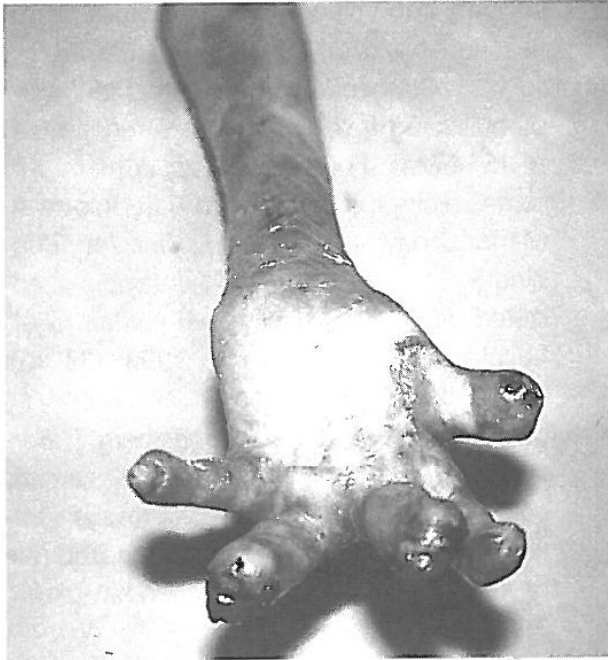


Fig. 6. Aspecto físico de la mano izquierda intervenida después de 15 días de tratamiento fisioterapéutico.

Una vez retiradas las agujas, comenzamos a tratar más intensamente las articulaciones de los dedos, consiguiéndose en pocas sesiones la flexoextensión de las primeras falanges, la abducción y aducción, la oposición del pulgar a los demás dedos y las prensiones digitales. La flexoextensión de las segundas falanges no se ha llegado a conseguir nunca.

Logramos bastante movilidad en el dedo gordo y en el índice, llegando nuestro paciente a realizar con facilidad la pinza digital. El dedo meñique aún mantiene escasa movilidad.

Aproximadamente a los dos meses el niño ya se valía, con la ayuda de su otra mano, para comer sólo, vestirse y realizar otras actividades de la vida diaria.

El tratamiento fisioterapéutico señalado fue complementado con unas recomendaciones sobre ejercicios y otras actividades a realizar

en casa, además de la aplicación de un vendaje nocturno, que ya comenzamos a colocar desde los primeros días para que, durante el sueño, la mano permaneciera en extensión. Una vez cicatrizada, se adaptaría una férula postural durante la noche (figs. 5 y 6).

CONSIDERACIONES FINALES

Como se ha expuesto someramente, la EADR es una enfermedad muy invalidante en casi la totalidad de los casos, incluso en algunas ocasiones puede llevar a la muerte si la atención que se ofrece a estos pacientes no es lo suficientemente buena y precoz. No cabe duda, pues, que estos enfermos necesitan de la ayuda de un equipo multidisciplinar que estudie cada caso particularmente y le adapte un tratamiento general y específico individualizado y eficaz, aunque sólo sea paliativo y no curativo. En este equipo, la Fisioterapia desempeña un papel muy destacado.

No se nos debe olvidar que la base de esta patología está en la piel, por lo que tendremos que establecer una especial relación con un especialista en dermatología.

Por último, consideramos oportuno recordar también que, aunque nuestro objetivo primordial como profesionales de la Fisioterapia sea el de ayudar en la medida de lo posible a conservar el grado máximo de independencia funcional, a veces, como ocurre con tantos otros enfermos y debido al trato diario y a la necesidad que éstos presentan de ser entendidos y aceptados socialmente, los fisioterapeutas cumplimos un importante papel de apoyo psicológico. Por ello es importante mantener hacia estos enfermos una actitud abierta y una aceptable disposición para escucharlos siempre.

AGRADECIMIENTOS

Quiero mostrar mi especial agradecimiento al paciente, por su desinteresada colaboración en el reportaje fotográfico, y a todos aquellos que me han ayudado a elaborarlo.

BIBLIOGRAFÍA

- Hallopeau MH. Nouvelle étude sur la dermatite bulleuse congenitale avec Kysts epidermiques. *Ann Dermatol Syphiligr. Paris*, 1896.
- Hallopeau MH. Epidermolyse bulleuse congenitale. *Ann Dermatol Syphiligr. Paris*, 1904.
- Pasini A. Dystrophie cutanée bulleuse atrophiante et albopapuloide. *Ann Dermatol Syphiligr. Paris*, 1928.
- Touraine MA. Forme maligne ou lethale de l'epidermolyse bulleuse recessive au polydys plasique. *Ann Dermatol Syphiligr. Paris*, 1942.
- Sáenz de Santamaría MC, Scott Mcnutt. N. Epidermólisis ampollosas con eosinófilos: el papel de los mastocitos. *Actas dermo-sifiliográficas* 1996; 87 (1-2): 19-25, 21.
- Muñoz Mateo J, Palacios Huertas F, López Cabarcos C, Casado Jiménez M. Protetización de paciente con epidermólisis ampollosa distrófica. *Rehabilitación* 1995; 29 (4): 285-287.
- Agerholm JS. Congenital generalized epidermolysis bullosa in a calf. *Zentralbl-Veterinarmed-A*. 1994 Mar; 41 (2): 139-142.
- Doriguzzi C, Palmucci L, Momgini T, Bertolotto A, Maniscalco M, Chiado Piat L, Zina Am, Bundino S. Congenital muscular dystrophy associated with familial junctional epidermolysis bullosa letalis. *Eur-Neurol*. 1993; 33 (6): 454-460.
- Achiron R, Hamiel Pinchas O, Eengelberg S, Barkai G, Reichman B, Mashiach S. Aplasia cutis congenita associated with epidermolysis bullosa and pyloric atresia: the diagnostic role of prenatal ultrasonography. *Prenat-Diagn*. 1992 Sep; 12 (9): 765-771.
- Jones EM, Hersh JH, Yusk JW. Aplasia cutis congenita, cleft palate, epidermolysis bullosa, and ectrodactyly: a new syndrome? *Pediatr-Dermatol*. 1992 Sep; 9 (3): 293-297.
- Bolte C, González S. Rapid diagnosis of major variants of congenital epidermolysis bullosa using a monoclonal antibody against collagen type IV. *Am-J-Dermatopathol*. 1995 Dec; 17 (6): 580-583.